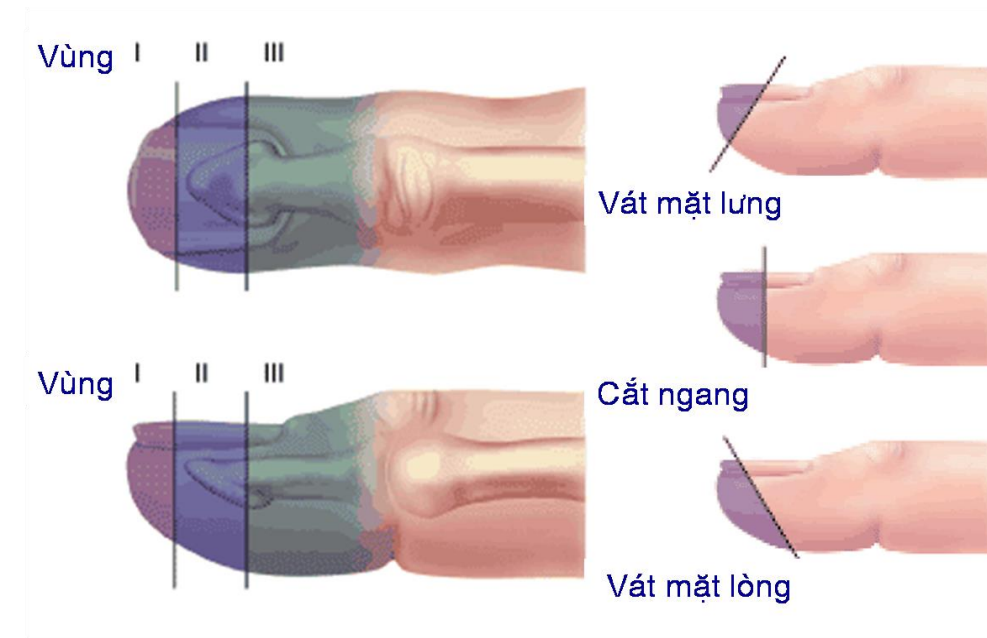


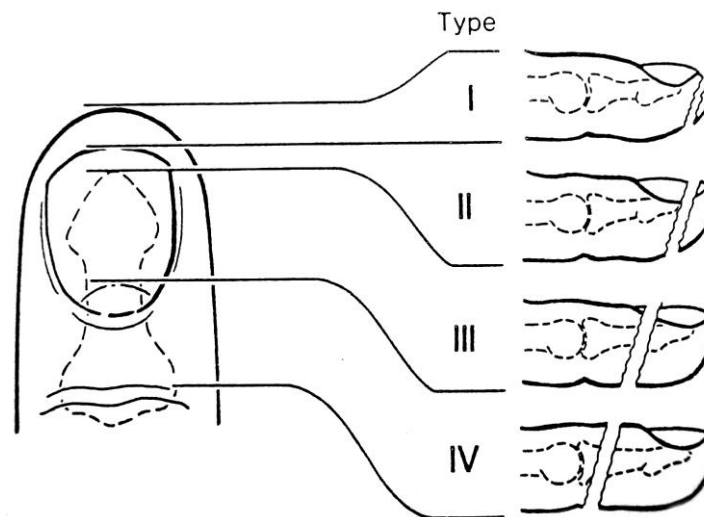
PHÁC ĐỒ ĐIỀU TRỊ MẮT DA ĐẦU NGÓN (BÚP NGÓN)

PHÂN LOẠI

❖ Theo phân loại của Rosenthal EA



❖ Theo Allen hoặc Alnot:

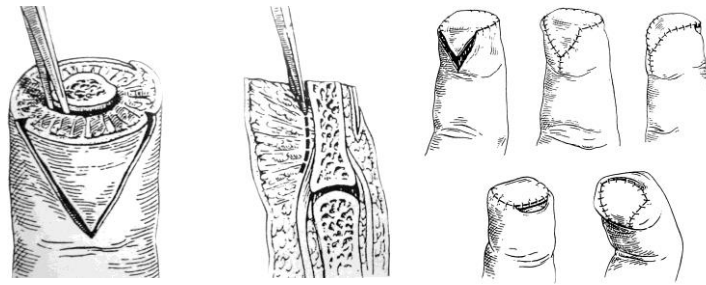


CHON LỰA ĐIỀU TRỊ :

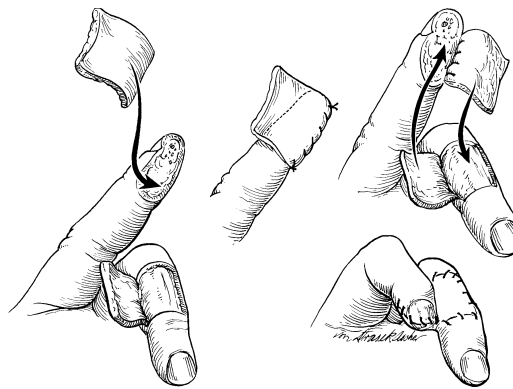
- Đối với mất da búp ngón không lộ xương (vùng 1) : Để lành tự nhiên hoặc ghép da dày
- Đối với mất da lộ xương (vùng 2 và vùng 3 theo Rosenthal E A hoặc vùng 2,3,4 theo Allen, Alnot) : Chúng ta phải xoay vạt da, chúng ta có thể lựa chọn các vạt da :

Khoa Vi phẫu, BV Chấn Thương Chính Hình TP.HCM

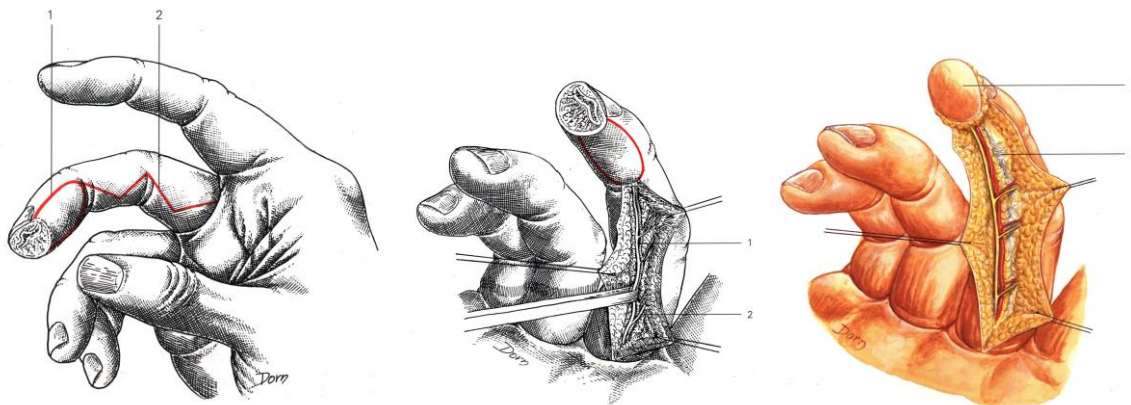
1. Vạt da **Atasoy** (Vạt da V-Y)



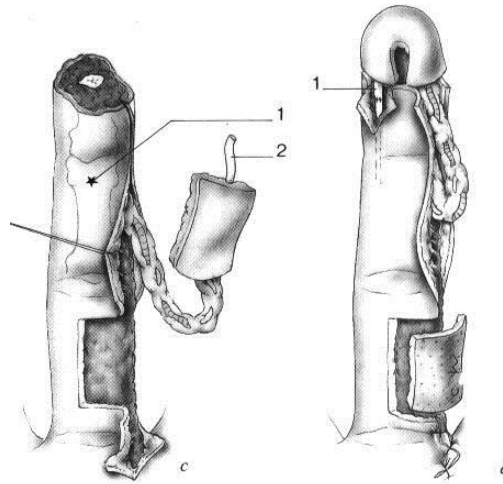
2. Vạt da **chéo ngón**



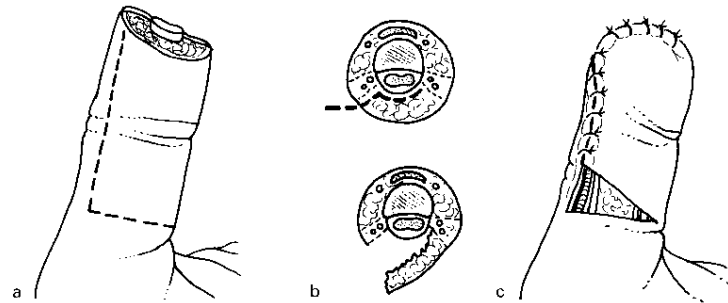
3. Vạt da có cuống **mạch thần kinh cùng ngón** (thuận dòng hoặc ngược dòng)



Khoa Vi phẫu, BV Chấn Thương Chính Hình TP.HCM



4. Vạt da **Hueston**



5. Đối với ngón cái chúng ta có thể dùng thêm vạt da **Moberg**

