

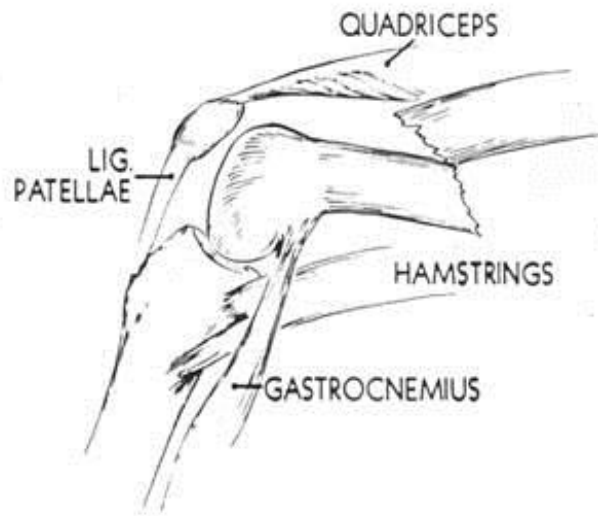
PHÁC ĐỒ ĐIỀU TRỊ GÃY ĐẦU XA XƯƠNG ĐÙI

I. DỊCH TỄ HỌC :

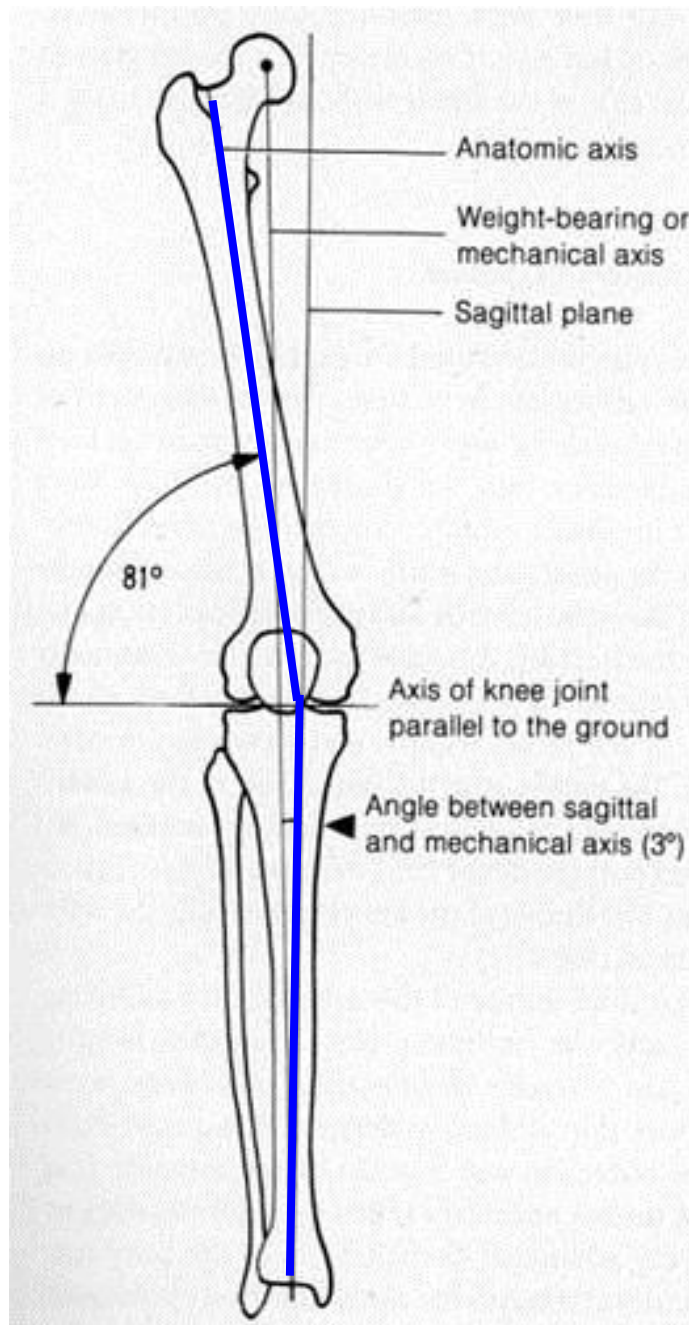
- Chiếm 6% các trường hợp gãy xương đùi
- Người trẻ / Lực gây chấn thương cao
 - 50% (gãy phạm khớp) gãy hở
 - 1/3 đa chấn thương
 - 1/5 gãy một nơi
- Người lớn tuổi / Xương loãng
 - Lực gây chấn thương thấp / Khớp nhân tạo

II. GIẢI PHẪU LIÊN QUAN :

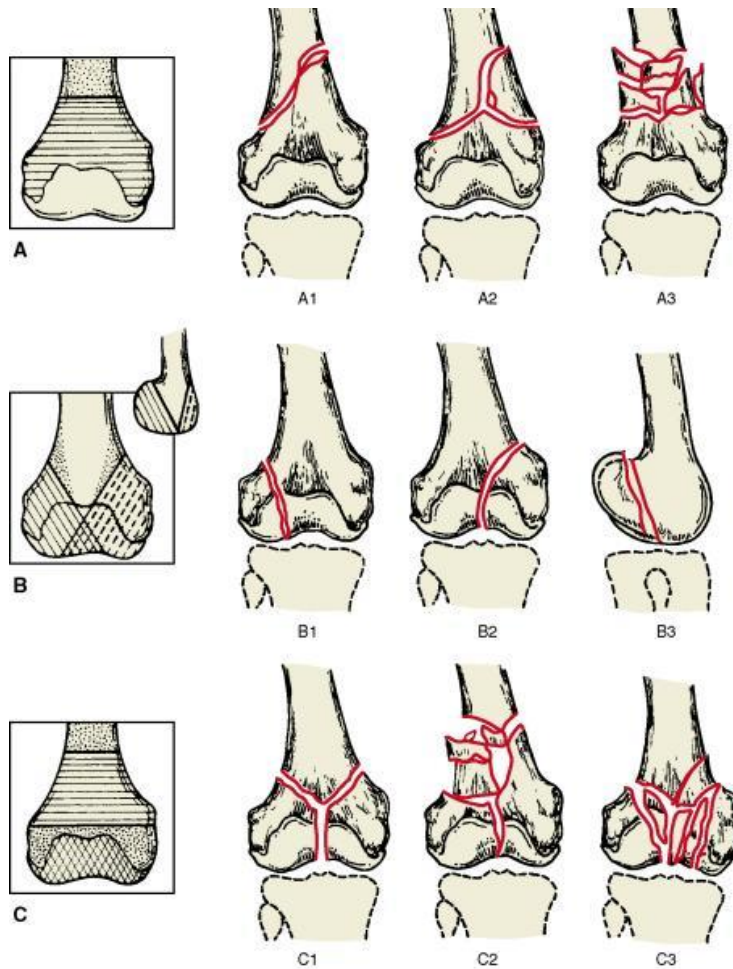
- Bao gồm gãy phần hành xương trên lồi cầu và gãy liên lồi cầu của đầu xa xương đùi
- Các lực kéo gây di lệch:



- Cơ tứ đầu : di lệch chông ngấn
- Các cơ khép : di lệch varus
- Cơ bụng chân : gập góc mở ra trước
- Trục xương đùi : trục giải phẫu và trục cơ học
 - Trục cơ học : tâm chỏm xương đùi-tâm khớp gối-khớp cổ chân
 - Trục khớp gối
 - Trục giải phẫu
 - Valgus 7-9



III. PHÂN LOẠI GÃY XƯƠNG THEO AO :



3 : xương đùi

33 : đầu dưới xương đùi

A : không phạm mặt khớp

B : phạm mặt khớp đơn giản

C : phạm mặt khớp phức tạp

B3 : còn gọi là gãy Hoffa

Phân loại gãy hở Gustilo & Anderson :

- **I:** Năng lượng gây chấn thương thấp, tổn thương mô mềm ít, vết thương < 1cm
- **II:** Năng lượng gây chấn thương cao, rách da > 1cm, vẩy bẩn ít
- **IIIA:** Năng lượng gây chấn thương cao, còn đủ mô mềm che phủ
- **IIIB:** Năng lượng gây chấn thương cao, bóc tách mô mềm rộng lớn, không đủ mô mềm để che phủ, vẩy bẩn nặng
- **IIIC:** Tổn thương mạch máu cần được phẫu thuật sửa chữa

IV. ĐÁNH GIÁ TRÊN XQ :

- Hai bình diện thẳng và bên

- Chụp khớp gối, đầu gần xương đùi.
- Nếu XQ thường quy không đánh giá được hết các mảnh gãy chụp CT 3D

V. ĐIỀU TRỊ:

- **Gãy hở :**

* *Tại phòng cấp cứu :*

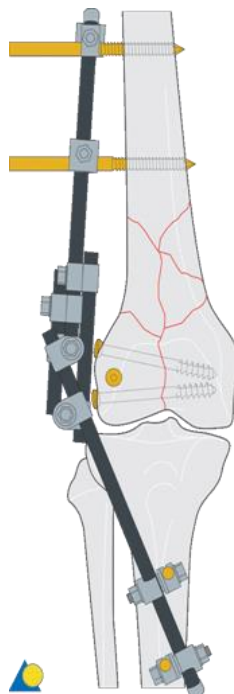
- Phác đồ đánh giá toàn diện bệnh nhân chấn thương (ATLS) nhằm phát hiện các tổn thương đi kèm
- Đánh giá chi: vết thương có được che phủ và bất động chi bằng nẹp
- Bồi hoàn tuần hoàn đầy đủ, đánh giá lượng máu mất
- Kháng sinh: cefalosporin thế hệ II, nếu vết thương có nhiều dị vật dơ thì kết hợp thêm nhóm aminoglycoside như gentamycin hay amikacin
- Giảm đau
- Phòng ngừa uốn ván

* *Tại phòng phẫu thuật: cắt lọc và tưới rửa*

- Làm sạch vết thương và ổ gãy
- Che phủ : thần kinh, mạch máu, gân, xương còn sống
- Lấy bỏ: mô chết, dị vật
- Tránh: khoảng chết, vết thương căng

* *Lựa chọn hình thức cố định xương*

- Gãy hở độ I,II cố định bên trong ngay sau khi cắt lọc
- Gãy hở độ III : cắt lọc, cố định mặt khớp bằng vis xóp 6.5, xuyên đinh kéo tạ hoặc đặt cố định ngoài qua gối



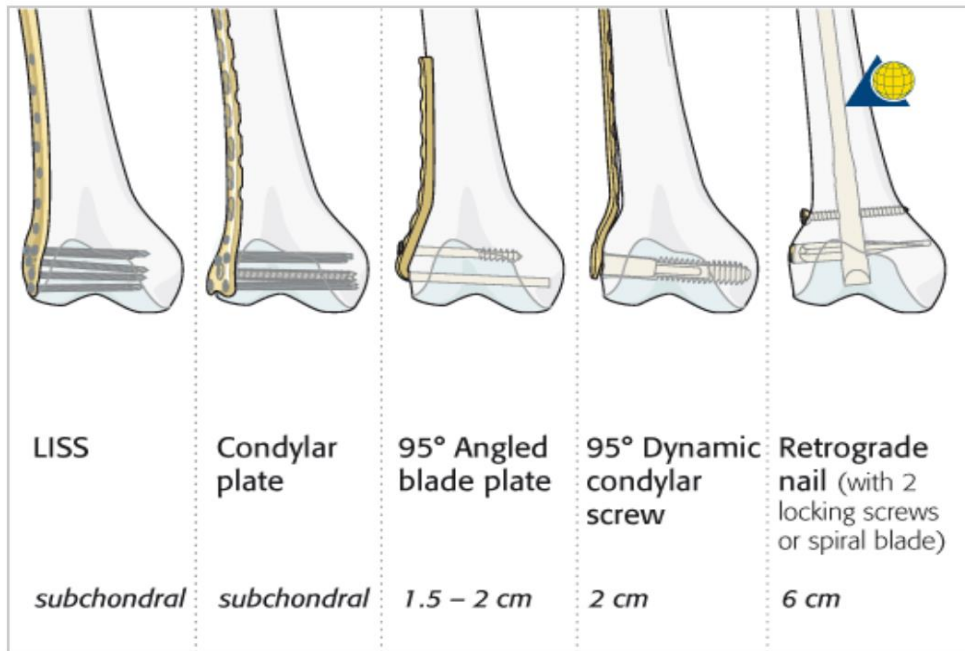
– **Gãy kín :**

* **Bảo tồn :** chỉ áp dụng đối với bệnh nhân có chống chỉ định phẫu thuật

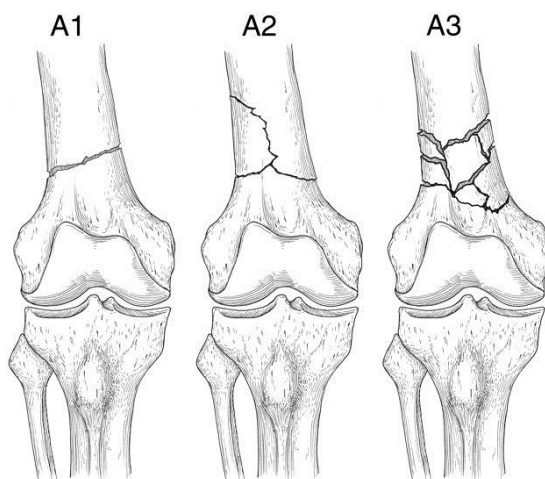
- Gãy không phạm khớp (A1, A2, A3): bột đui bàn chân gối gập 20
- Gãy phạm khớp (B1, B2, B3): bột đui bàn chân gối gập 20

* **Phẫu thuật**

* **Các phương tiện kết hợp xương**



▪ 33A theo phân loại AO: gãy không phạm khớp



Dụng cụ KHX

DCS

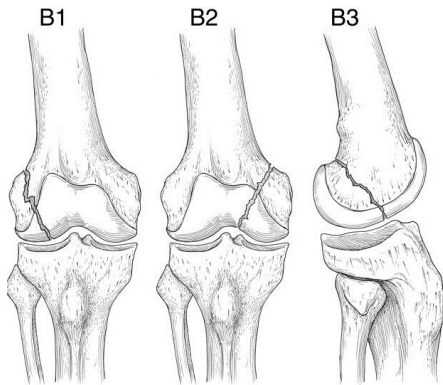
Lamplaqe

Nẹp nâng đỡ

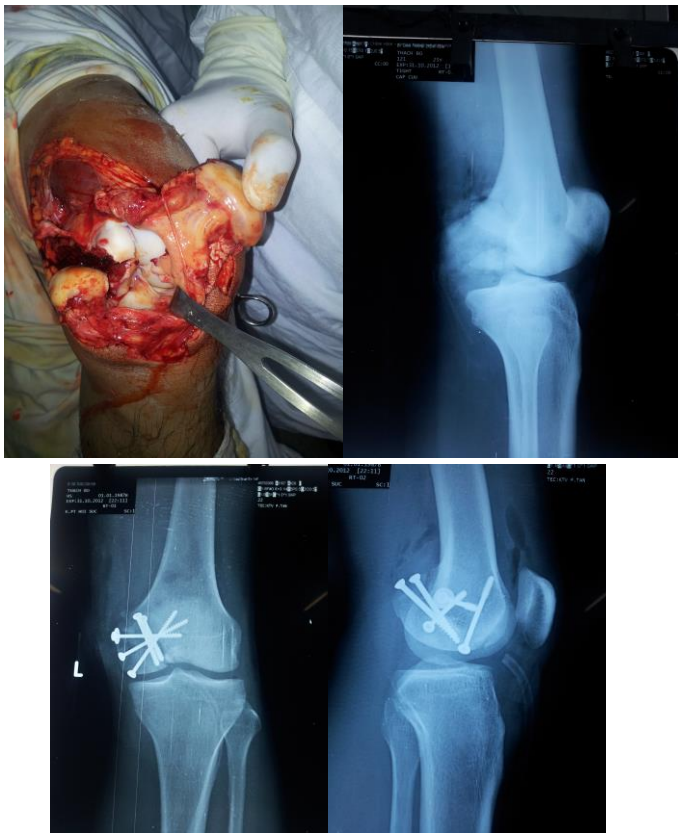
Đinh chốt ngược dòng

Người già loãng xương : nẹp khóa

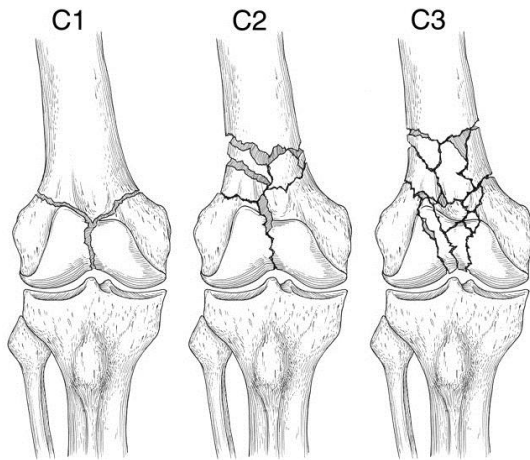
■ 33B theo phân loại AO: gãy phạm một phần khớp



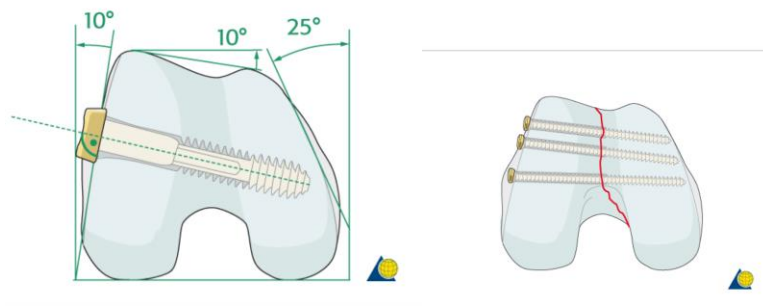
KHX bằng vis xốp (cancellous screw) 4.0 hoặc 6.5 có hoặc không có long đèn



33C theo AO : gãy phạm khớp



- Quan trọng nhất trong loại gãy này là phải nắn chỉnh hoàn toàn mặt khớp, cố định mặt khớp bằng vis xóp 6.5 nén ép mặt gãy
- Do cấu trúc giải phẫu của lồi cầu đùi là một hình thang đáy nhỏ ở phía trước và đáy lớn ở phía sau => vị trí đặt vis sao cho không bị cản dây chằng bên trong của khớp gối gây đau khi tập VLTL



Phương tiện KHX

DCS

Nẹp khóa

*** Tập vật lý trị liệu :**

- Tập vận động thụ động khớp gối ngay ngày hậu phẫu đầu tiên. ROM 0° 90° trong 4 tuần đầu và đạt 120° sau 8 tuần là đạt yêu cầu
- Đi 2 nạng chịu lực khoảng 10 đến 15kg ngày thứ 3 hậu phẫu
- Sau 4 tuần đi 2 nạng chịu 50 % sức nặng cơ thể
- Sau 8 tuần đi 2 nạng chịu lực hoàn toàn
- Sau 10 đến 12 tuần bỏ nạng hoàn toàn