

# PHÁC ĐỒ ĐIỀU TRỊ GÃY MÂM CHÀY

*Khoa Phẫu Thuật Chi Dưới*

*Luôn thăm khám kỹ để phát hiện biến chứng: tổn thương động mạch khoeo, chèn ép khoang hay tổn thương thần kinh hông khoeo ngoài*

## A) ĐIỀU TRỊ BẢO TỒN :

### 1) Chỉ định

- Gãy kín
- Không: đe dọa chèn ép khoang, tổn thương thần kinh và mạch máu
- Gãy không phạm khớp hoặc mặt khớp di lệch < 5mm
- Trục xương valgus hoặc valrus < 5 độ, không di lệch xoay

### 2) Điều trị:

- Nẹp bột dày đùi bàn chân
- Nằm kê cao chân 3-7 ngày *tại cơ sở y tế*
- Sau 7 ngày bó bột đùi bàn chân tư thế gối co 10 độ, rạch dọc bột
- Hướng dẫn bệnh nhân: cách đi 2 nạng chống nhẹ chân đau, tập gồng cơ trong bột, tập vận động khớp hông .
- Sau 8-12 tuần có thể đi chịu 50% sức nặng của cơ thể (tùy mức độ lành xương trên XQ), giai đoạn này có thể thay bột chức năng đùi bàn chân để bệnh nhân tập co gối 0 -30° .
- Bỏ bột sau 16-20 tuần tùy thuộc dấu hiệu lành xương trên XQ.
- Tái khám hàng tuần ít nhất trong 3 tuần đầu tiên: phát hiện tắc mạch khoeo muộn

## B) ĐIỀU TRỊ PHẪU THUẬT

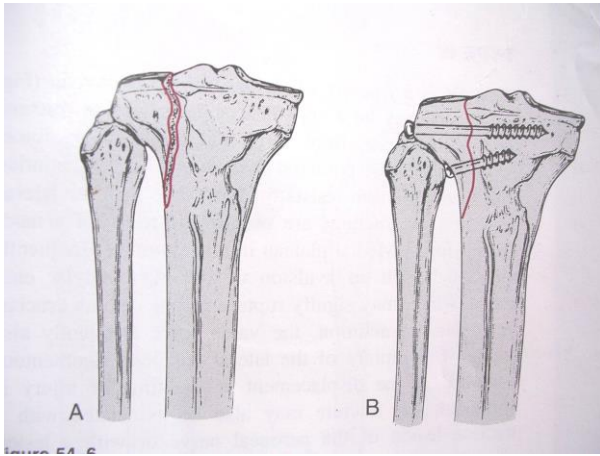
### 1) Chỉ định:

- Gãy hở
- Chèn ép khoang, tổn thương mạch máu thần kinh
- Gãy di lệch mặt khớp > 5mm
- Trục xương di lệch > 5°, hoặc có di lệch xoay
- Đưa bệnh nhân sớm trở lại với đời sống xã hội

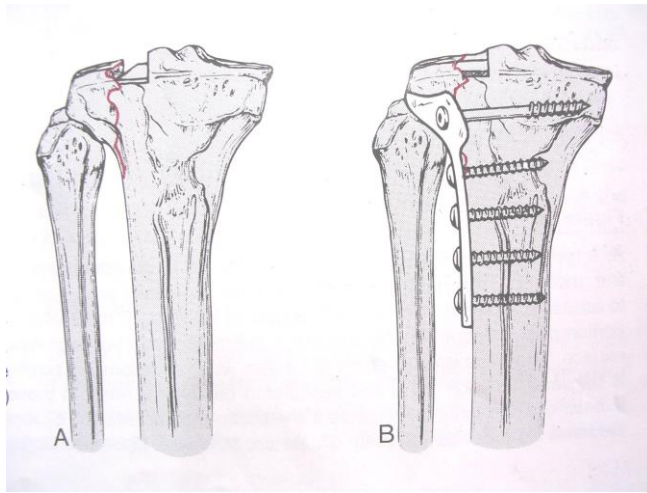
### 2) Phân loại và phương pháp phẫu thuật:

Trong phạm vi bài này chúng tôi sử dụng phân loại Schatzker

SCHATZKER I: gãy tách mâm chày ngoài, nắn kín dưới Carm hoặc mổ mở, KHX bằng vis xoắn 6.5mm



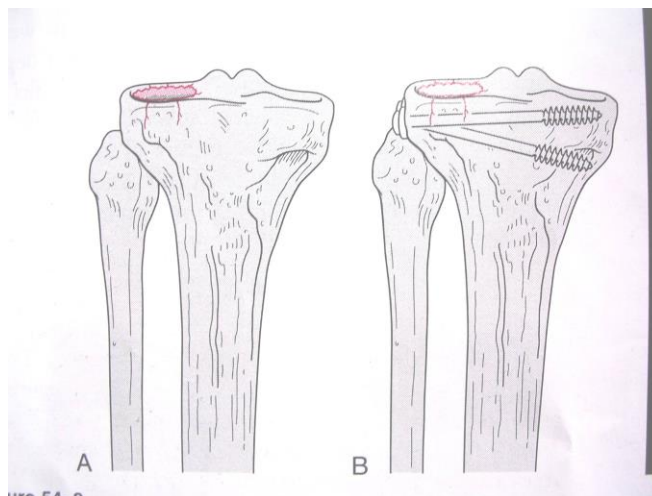
**SCHATZKER II:** Gãy tách và lún mâm chày ngoài: mổ nâng mâm chày, KHX bằng nẹp vis ± ghép xương mào chậu



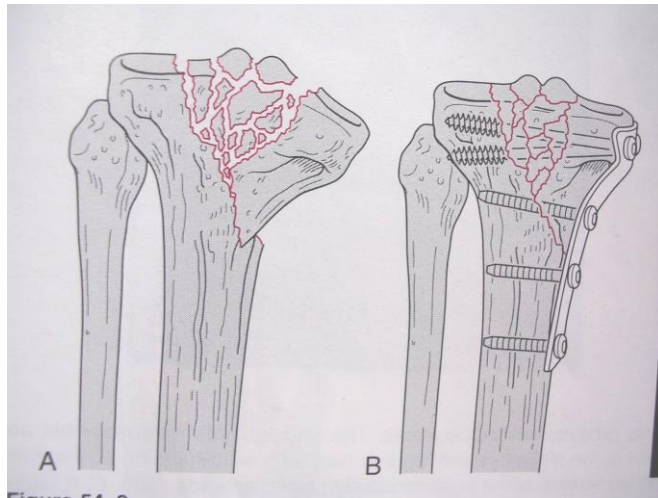
**SCHATZKER III:** gãy lún mâm chày trung tâm:

Nâng mâm chày bằng : mổ mở, dưới Carm hoặc nội soi

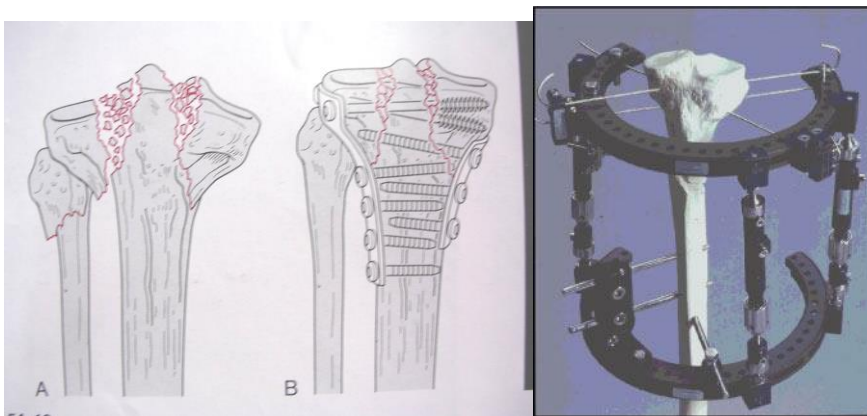
Bắt buộc phải ghép xương mào chậu



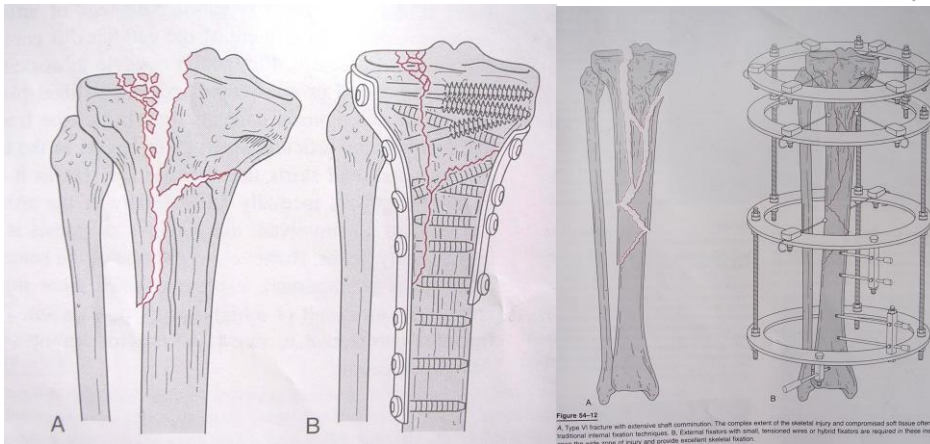
**SCHATZKER IV:** gãy tách mâm chày trong. Loại này hay kèm theo tổn thương mạch máu do mâm chày trong cứng hơn mâm chày ngoài nên đòi hỏi lực chấn thương mạnh. Mổ KHX bằng nẹp vis



**SCHATZKER V:** gãy tách và lún 2 mâm chày. Do lực tác động mạnh và ổ gãy chảy máu nhiều nên rất dễ có tổn thương lóc da ngấm và chèn ép khoang đi kèm—> Rạch giải ép, rút máu tụ trong khớp gối. Mổ KHX bằng khung cố định ngoài kiểu Ilizarov hay nẹp vis± ghép xương



**SCHATZKER VI:** gãy 2 mâm chày + những đường gãy kéo dài đến hành xương và cắt ngang trụ giữa. Xử trí phần mềm như loại gãy SV. Mổ KHX ± ghép xương



Trong trường hợp gãy mâm chày có tổn thương động mạch khoeo thì không dùng cố định ngoài

### 3) Theo dõi hậu phẫu và tập vật lý trị liệu:

- Kê cao chân gãy 5 ngày
- Mang nẹp gối và tập vận động chủ động vào ngày thứ 3: sau 10 ngày đạt ROM gối 90°
- Mục tiêu đạt ROM 120° sau 4 tuần
- Tập đi không chống chân đau hoặc chống nhẹ chân đau trong 6-8 tuần.
- Ở tuần thứ 8 cho chịu 50% sức nặng cơ thể
- Gãy Schatzker I—> IV: chống chân đi hoàn toàn sau 3 tháng
- Gãy Schatzker V-VI: chống chân đi hoàn toàn sau 4 tháng